



SPECT – CT
*Single Photon Emission
Tomography – Computed
Tomography)*
78.001N

Jan Yperman Ziekenhuis • Briekestraat 12 • 8900 Ieper •
www.yperman.net • 057 35 35 35
info@yperman.net •     

Waarom SPECT-CT?

Een nieuwe evolutie in de nucleaire beeldvorming!

Sinds kort beschikken de diensten Nucleaire Geneeskunde en Medische Beeldvorming van het Jan Yperman Ziekenhuis over een **SPECT-CT (Single Photon Emission Tomography - Computed Tomography) toestel**.

Door het samenbrengen van twee afzonderlijk reeds bestaande technieken binnen één camera wordt **de beeldvormingstechniek geoptimaliseerd** en kan de patiënt **twee complementaire onderzoeken ineens ondergaan**.

Wat is een SPECT-CT camera?

Net zoals de PET-CT behoort de SPECT-CT tot de **hybride beeldvormingstechnieken**.

Met “**hybride**” wordt bedoeld dat er **twee verschillende beeldvormings-modaliteiten (SPECT en CT)** samen gemonteerd worden binnen in **één enkele camera**.

SPECT en CT worden respectievelijk in de nucleaire geneeskunde en de medische beeldvorming reeds lange tijd als afzonderlijke technieken gebruikt.



De **gammacamera** zorgt voor de **functionele informatie** (bijvoorbeeld de verhoogde botaanmaak bij fracturen of uitzaaiingen in het bot); terwijl de **multidetector CT scanner** de **structurele, anatomische en morfologische informatie** aanbiedt.

Beide modules zijn **inherent tomografisch**, wat wil zeggen dat het in beide gevallen een **drie-dimensionele beeldvorming** betreft die de fusie van de beeldinformatie in drie dimensies mogelijk maakt.

De “**single photon**” uit SPECT wijst op het feit dat de informatie verkregen wordt na de intraveneuse inspuiting van een specifieke molecule die gemerkt is met een minimale hoeveelheid van een radioactieve stof (meestal Technetium-99m) waarvan de straling wordt gedetecteerd door een gammacamera.

De SPECT technologie valt duidelijk te onderscheiden van de PET technologie (hetgeen staat voor Positron Emission Tomography).

PET maakt gebruik van andere isotopen (bijvoorbeeld Fluor-18) die positronen uitsturen die op hun beurt aanleiding geven tot twee gammafotonen (met zelfde energie 511 keV doch tegengestelde richting) die vervolgens simultaan gedetecteerd worden (“coïncidentiedetectie”).

Wat is het voordeel?

De ontwikkeling van SPECT-CT is een logisch vervolg op het succes van PET-CT, de eerste onder de hybride beeldvormingstechnieken.

De industrie bouwde de SPECT-CT als **analoog aan de PET-CT voor de conventionele onderzoeken van de nucleaire geneeskunde.**

De functionele informatie van SPECT wordt **vervolledigd met de anatomische informatie van de eraan gekoppelde CT scan.**

De CT module is vergelijkbaar met de klassieke CT gebruikt in de medische beeldvorming.

De CT module levert bijkomende informatie aan de SPECT interpretatie

- de exacte anatomische lokalisatie van het letsel
- de vorm en afmetingen van het letsel
- de structurele aspecten van het letsel (bv. een osteodens of osteolytisch karakter)

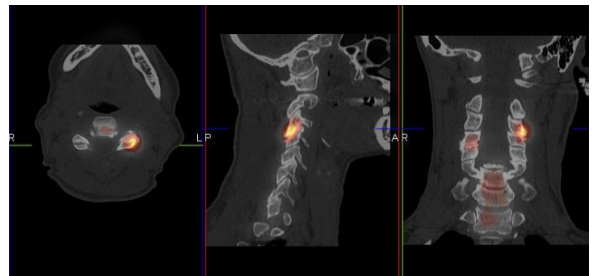
SPECT-CT voor:

- **oppuntstelling orthopedische - reumatische pijn**

De origine van botpijn kan zeer verscheiden zijn. Een exacte diagnose in de oppuntstelling van orthopedische of reumatologische pijnsyndromen is sterk aangewezen gezien dit leidt tot een meer gerichte en doeltreffende behandeling.

Het succes van de techniek is gebaseerd op het feit dat de botscintigrafie selectief de actieve osteoblastische botletsels aantoonst die verantwoordelijk zijn voor de pijn.

Bij kleine letsels bv. aan de handen, de wervelzuil (nekpijn of lage rugpijn), de knieën of de voeten is het op de nucleaire geneeskunde beelden vaak moeilijk te onderscheiden of het letsel in het bot of het aanliggende gewricht ligt.



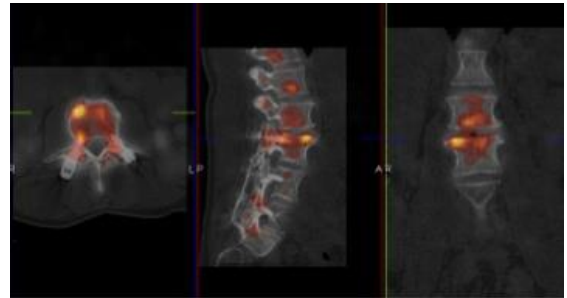
Dankzij de koppeling met CT is een veel accuratere driedimensionele anatomische lokalisatie van de letsels op SPECT mogelijk.

- **evaluatie van osteosynthesemateriaal**

Een specifieke vraagstelling binnen de orthopedische indicaties betreft de evaluatie na osteosynthese, fixatie en prothesechirurgie.

Bij pijnklachten en de uitsluiting van een eventuele loslating of infectie van fixatiemateriaal of van een kunstgewricht levert de CT exacte anatomische informatie:

welke schroef ? delayed union ? louter fysiologische aantekening na recente plaatsing ?



- **oppuntstelling schildklierlijden**

Een typisch schildklierprobleem is de goiter of het struma.

Deze vergroting kan globaal zijn ("diffuse goiter"), maar kan ook uit meerdere knobbels van verschillende afmetingen bestaan ("multinodulaire goiter").

Een goiter kan problemen geven als door de omvang ervan de functie van de omliggende organen belemmerd wordt. Bij zeer grote goiters kunnen slikstoornissen en ademhalingsmoeilijkheden optreden.

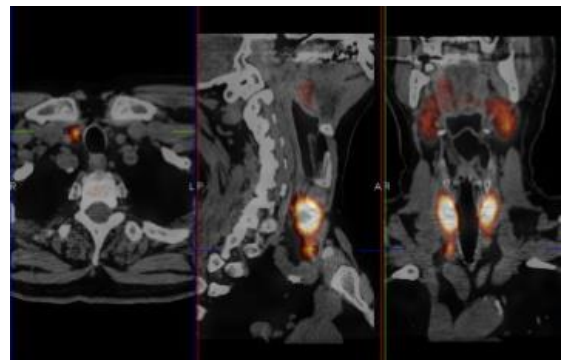
SPECT-CT laat in één tijd toe de **captatie van de schildklier** (in het geval van hyperthyroïdie of hypothyroïdie), de knobbels in de schildklier ("koud" of "warm") en de eventuele druk op de omgevende organen te evalueren.

- **oppuntstelling bij schildklierlijden**

Sinds jaar en dag is bilaterale halsexploratie met identificatie van de 4 bij schildklieren de gouden standaard in de bij schildklierchirurgie.

Het SPECT-CT onderzoek bij onbehandelde primaire hyperparathyroïdie laat een optimale lokalisatie en karakterisatie van de parathyroïdenomen toe als ontstaan uit de 3^{de} kieuwboog (PIII) of de 4^{de} kieuwboog (PIV) en gelegen posterior of anterior.

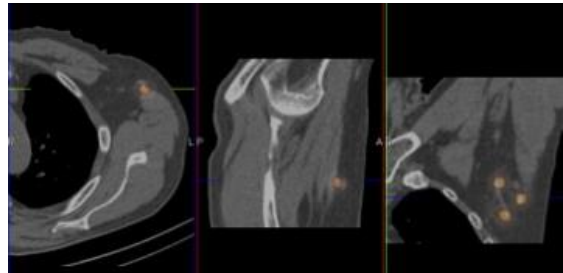
Betere lokalisatie opent de weg naar een minimaal invasieve chirurgie met directe toegang tot één bij schildklier gebruik makend van een minimale en veilige dissectie met een kleine, discrete incisie.



- **scintigrafische detectie van de sentinelklier**

Deze “sentinel”techniek is standaard in de preoperatieve evaluatie van de okselklier aantasting in geval van niet geavanceerde borstkanker.

Met behulp van deze scintigrafische techniek wordt met behulp van een met Technetium99m-gemerkt molecuul de eerste lymfeklier gevisualiseerd die het gebied draineert waarin de borsttumor zich bevindt.



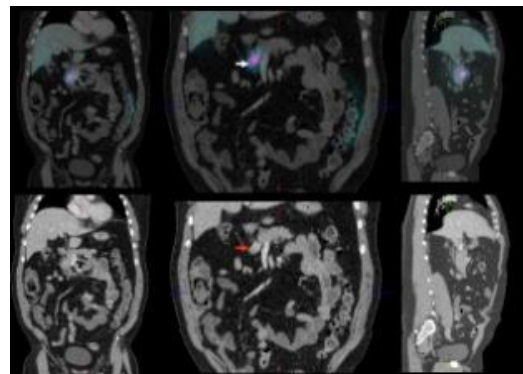
Indien deze schildwachtklier (beter bekend als de sentinelklier) geen tumorcellen bevat, is er principiële geen nood aan een volledige lymfeklieruitruiming. Men vermijdt zo de ongewenste bijverschijnselen te wijten aan een verminderde lymfedrainage van de arm na de operatie.

Met behulp van SPECT-CT kan men de lokalisatie van deze klier meer exact bepalen, alsook diens volume, vorm en densiteit. Dit zal ervoor zorgen dat de chirurg deze klier beter zal kunnen opsporen tijdens de operatieve ingreep. SPECT-CT heeft nog een grotere bijdrage als men deze techniek toepast in andere tumoren met een meer ingewikkeld drainagegebied, bijvoorbeeld bij prostaatkanker, baarmoederhalskanker en hoofd- en halskanker.

- **neuroëndocriene tumoren en maligniteit van de schildklier**

Patiënten met schildklierkanker of patiënten bij wie het vermoeden van een neuroëndocriene tumor bestaat krijgen een scintigrafie van het ganse lichaam na toediening van een kleine dosis radioactiviteit.

Deze beeldvorming is moeilijk te interpreteren gezien de afwezigheid van anatomische herkenningspunten. Bij schildklierkanker wordt het toegediende jodium enkel door het eventueel residueel schildklierweefsel (na thyroïdectomie) en de metastasen opgenomen en zeer weinig ter hoogte van andere organen.



Bij neuroëndocriene tumoren is er een fysiologische traceropstapeling in een aantal organen doch de exacte plaats van maligne letsels is vaak moeilijk vast te stellen.

SPECT-CT zal hier zijn diagnostische bijdrage leveren door het aanbrengen van de anatomische lokalisatie en van de morfologisch-structurele kenmerken van de scintigrafische letsels.

- **opsporen en opvolging van botmetastasen**

De botscintigrafie wordt gebruikt als een sensitieve techniek voor de detectie van kwaadaardige botletsels, in het bijzonder voor botuitzaaiingen.

Het betreft een functionele beeldvormingstechniek die de botactiviteit van het ganse skelet ("whole body") weergeeft. Een verhoogde botactiviteit kan niet alleen wijzen op het bestaan van een botmetastase, doch wordt ook gezien bij veel benigne aandoeningen type arthrose, arthritis en fracturen.

Vaak dient de patiënt in geval van een positieve botscaan een aanvullend radiologisch onderzoek te ondergaan (meestal een CT scan of een NMR onderzoek) om zeker te zijn dat het scintigrafisch letsel wel degelijk compatibel is met een botmetastase.

SPECT-CT maakt het mogelijk in één onderzoekstijd een meer accurate beoordeling te geven, omdat er voor een verdacht scintigrafisch letsel een onmiddellijke toetsing met de CT scan mogelijk zal zijn. SPECT-CT kan ook richtinggevend zijn voor een eventueel aanvullende botbiopsie via het aantonen van het metabool meest actieve en dus meest representatieve deel van het letsel.

- **(aanvullende) diagnostiek van longembolen**

Met SPECT-CT is een aanvullende scintigrafische diagnostiek van longembolen in twijfelachtige gevallen ("intermediaire probabiliteit") mogelijk.

De diagnose van longembolen wordt klassiek gesteld door het aantonen van een regionaal defect in de longperfusie met een bewaarde ventilatie.

De SPECT opnames van de longperfusie (na toediening van een tracerdosis Tc99m-macroagregaten van humaan albumine) worden gecombineerd met opnames van de longventilatie (na inademing van Tc99m-technegas) en een CT scan zonder contrast van de longen. Hierdoor kunnen de ventilatie en perfusie bevindingen zo nodig onmiddellijk getoetst worden aan de CT scan (infiltraat? fibrose? pleuravocht? tumor?).

Conclusie

De hybride, “dual modality” SPECT-CT camera voegt met de SPECT fysiologische informatie toe aan de CT en met de CT anatomische informatie toe aan de SPECT wat zal leiden tot een significante verbetering van de diagnosestelling in talrijke toepassingen. De interpretatie van de beelden van dit gecombineerd onderzoek (isotopen en multidetector CT-scan) gebeurt in onderling overleg tussen de isotopist en de radioloog.

Deze nauwe samenwerking tussen de diensten nucleaire geneeskunde en medische beeldvorming resulteert in de kwalitatief, hoogstaande medische zorg voor de patiënt.

Dienst Nucleaire Geneeskunde

057 35 74 10



Jan Yperman Ziekenhuis • Briekestraat 12 • 8900 Ieper •
www.yperman.net • 057 35 35 35
info@yperman.net •     